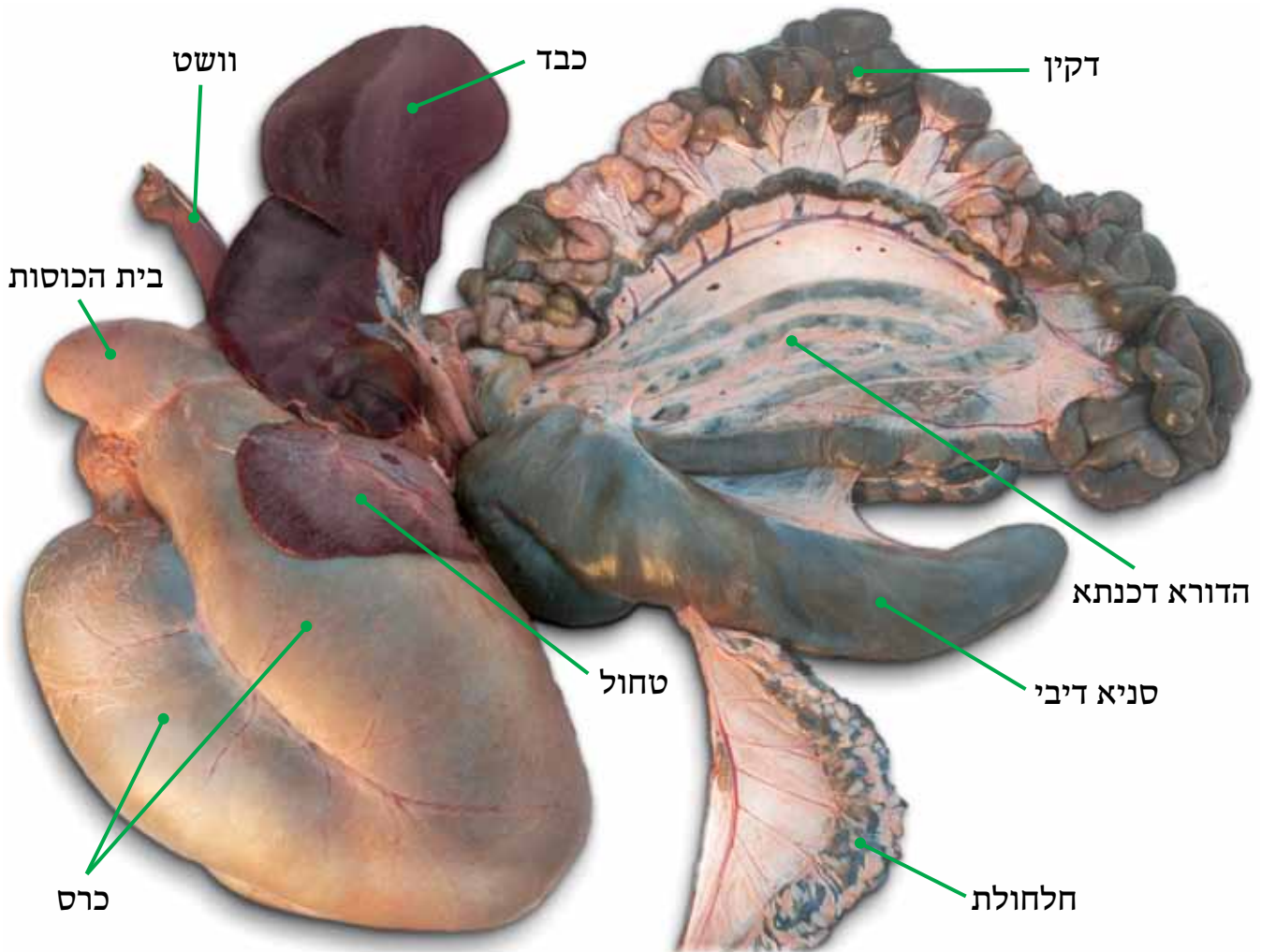


החומר השומני שבין שני צידי הריש מעי, הוא הבלבל. הבלבל הוא בלוטה המפרישה מיץ עיכול אל תוך ריש המעי. הבלבל אינו מוזכר בגמרא, ובאחרונים הוא נזכר בשם "הטחול הלבן".



א-0.8 כלי העיכול לאחר שהוצאו מהבהמה. לאחר פירוקו בארבעת הקיבות, נכנס האוכל לדקין (מעיי הדק) דרך ריש המעי (תרסריון). ושם נגמר העיכול (חלק מתהליך העיכול מתבצע גם בעזרת מיצים היוצאים מהכבד. ניתן לראות בתמונה את החיבור שבין הכבד והריש מעי אשר דרכו עובר מרה מהכבד. ראה גם בעמ' 126, תמ' מס' 0.25). לדקין מתחבר רשת קרומית של כלי דם, בתוך המצע המעי, שסופג את המרכיבים התזונתיים לתוך זרם הדם; משם הם נכנסים לזרם הדם. הפסולת שנשארה בדקין ממשיכה למעי הגס, הסופג את עודף המים שבו. [וכך הפסולת מתקשה והיא מוכנה לצאת מהגוף]. למעי הגס יש שתי חלקים: א) הסניא דיבי (מעיי האטום), כיס המחזיק באופן עראי את הפסולת ב) ההדורא דכנתא, צינור מפותל המכוסה בשומן. השומן נקרא "כנתא". משם הפסולת נכנסת לחלחולת ויוצאת מן הגוף. [שים לב לכלי הדם שבתוך החלחולת. עיין שו"ת חתם סופר יו"ד קנד].